

Diagnostic précoce et traitement du NMOSD : aperçus pratiques

Clause de non-responsabilité

- *Les produits médicaux non approuvés ou les utilisations non approuvées de produits médicaux approuvés peuvent être discutés par la faculté ; ces situations pouvant correspondre au statut d'approbation en vigueur dans une ou plusieurs juridictions*
- *USF Health et touchIME ont demandé à la faculté responsable de la présentation de veiller à communiquer toute référence faite à une utilisation sans étiquette ou non approuvée*
- *USF Health et touchIME ne cautionnent explicitement ou implicitement aucun produit non approuvé ou utilisation non approuvée en mentionnant ces produits ou utilisations dans les activités USF Health et touchIME*
- *USF Health et touchIME déclinent toute responsabilité pour toute erreur ou omission*

Une conversation entre :



Professeur John Chen

Mayo Clinic, Rochester,
MN, États-Unis



Professeur Friedemann Paul

Charité - Universitätsmedizin Berlin,
Allemagne



Ordre du jour

Comprendre les caractéristiques cliniques et présenter les symptômes du NMOSD

Évaluation initiale et diagnostic différentiel du NMOSD

Prise en charge précoce du NMOSD pour atténuer les symptômes et réduire le risque de nouvelles attaques

Comprendre les caractéristiques cliniques et présenter les symptômes du NMOSD

Professeur John Chen

Mayo Clinic, Rochester,
MN, États-Unis



Caractéristiques cliniques du NMOSD



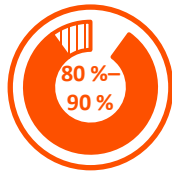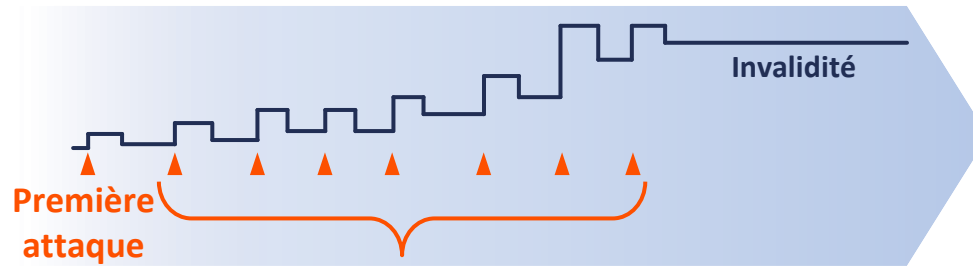
Caractéristiques cliniques :¹

- Névrite optique aiguë
- Myélite transverse
- Syndrome de l'area postrema



Évolution de la maladie :^{1,2}

- Une série d'**attaques discrètes**
- La récupération après une attaque est souvent partielle
- **Le handicap augmente à chaque rechute**



Rechutes¹

- Se produisent chez **80 à 90 % des patients**
- Fréquemment **dans un délai de 3 ans** après l'épisode initial



Un diagnostic définitif de NMOSD est essentiel pour contrer rapidement et efficacement les crises aiguës et pour prévenir de futures crises en initiant une immunothérapie³

Évaluation initiale et diagnostic différentiel du NMOSD

Professeur John Chen

Mayo Clinic, Rochester,
MN, États-Unis



Algorithme de critères de diagnostic NMOS¹

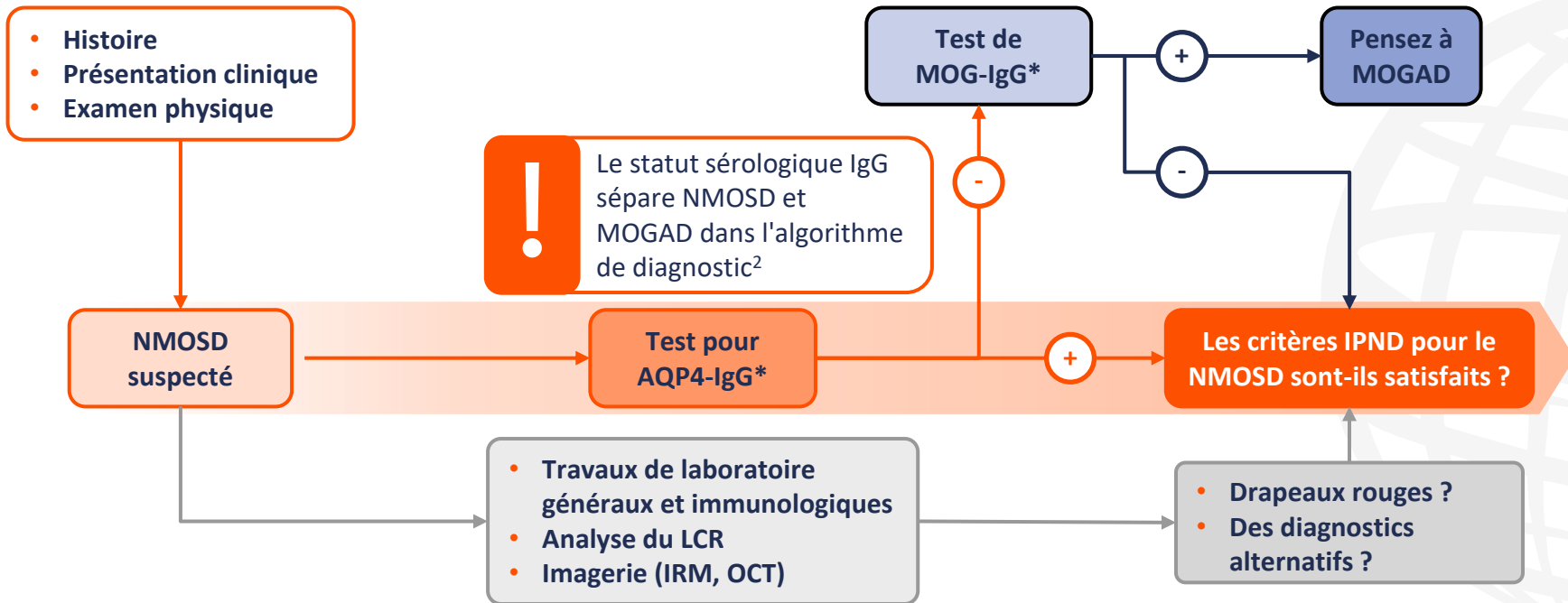


Figure adaptée de Jarius S, et al. *J Neurol.* 2023;270:3341–68 (CC BY 4.0 www.creativecommons.org/licenses/by/4.0/).

*Les tests doivent être répétés en cas de résultats négatifs.

AQP4, aquaporin-4 ; IgG, immunoglobuline G ; IPND, Panel international pour le diagnostic de la neuromyérite optique ; IRM, imagerie par résonance magnétique ; LCR, liquide céphalo-rachidien ; MOG glycoprotéine myéline oligodendrocyte ; MOGAD maladie associée aux anticorps anti-glycoprotéine oligodendrocytaire de myéline ; NMOSD, trouble du spectre de la neuromyérite optique ; OCT, tomographie par cohérence optique.

1. Jarius S, et al. *J Neurol.* 2023;270:3341–68 ; 2. Cacciaguerra L, Flanagan EP. *Neurol Clin.* 2024;42:77–114.

Défis diagnostiques du NMOSD

Diverses maladies d'étiologies auto-immunes, vasculaires, infectieuses ou néoplasiques peuvent imiter ces phénotypes de NMOSD

Les résultats des tests AQP4-IgG peuvent être affectés par :

- Méthodes de dosage (idéalement CBA)
- Statut sérologique
- Stades de la maladie
- Types de traitement

Les patients atteints de NMOSD peuvent n'avoir que des manifestations cliniques limitées, en particulier aux premiers stades de la maladie

Certains patients atteints de NMOSD ne disposent pas d'AQP4-IgG – des diagnostics supplémentaires sont nécessaires

Les résultats des tests AQP4-IgG peuvent ne pas être facilement disponibles pour la prise en charge aiguë du NMOSD

- **Prise en charge précoce du NMOSD pour atténuer les symptômes et réduire le risque de nouvelles attaques**

Professeur John Chen

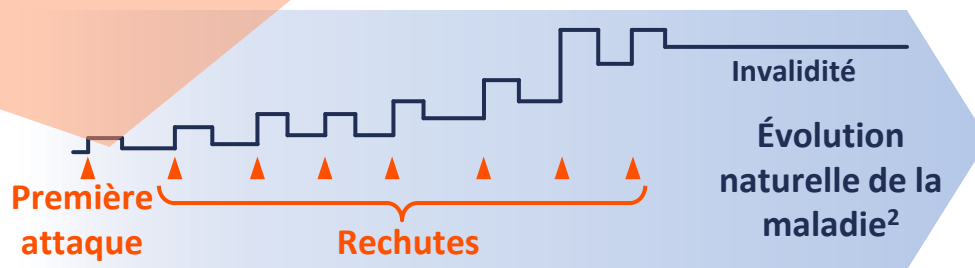
Mayo Clinic, Rochester,
MN, États-Unis



Traitement du NMOSD : crises aiguës



- Contrecarrer l'attaque¹
- Améliorer la récupération¹



IV méthylprednisolone^{1,3}

Traditionnellement utilisé comme un traitement de première ligne

Immunoabsorption^{1,3}

Thérapie alternative par aphérèse si PLEX est contre-indiqué ou indisponible

Plasmaphérèse (PLEX)^{1,3}

En plus des stéroïdes IV ou lorsque le traitement par stéroïdes IV a échoué

Immunoglobulines IV³

À considérer lorsque les stéroïdes IV et l'aphérèse sont contre-indiqués

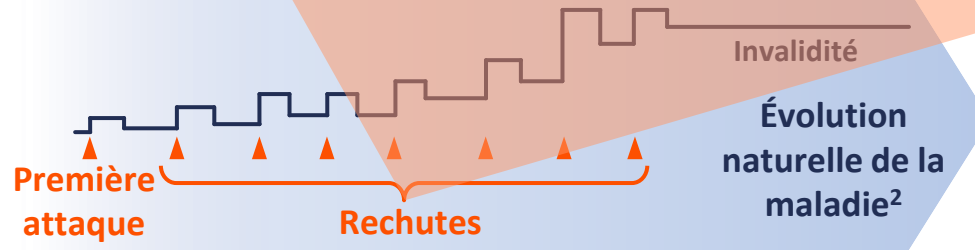
IV, intraveineuse ; NMOSD, trouble du spectre de la neuromyéélite optique ; PLEX, plasmaphérèse.

1. Kümpfel T, et al. *J Neurol.* 2024;271:141-76 ; 2. Oh J and Levy M. *Neurol Res Int.* 2012;2012:460825 ; 3. Chan K-H et Lee C-Y. *Int j Mol Sci.* 2021;22:8638.

Traitement du NMOSD : entretien à long terme



- Réduire le risque de nouvelles attaques¹
- Empêcher l'accumulation d'invalidité¹



Éculizumab^{3,4}

Anti-C5 complément
protéine mAb

Inébilizumab^{5,6}

Anti-CD19 mAb

Ravulizumab^{7,8}

Anti-C5 complément
protéine mAb

Satralizumab^{9,10}

Anti-IL-6
Récepteur mAb

Rituximab¹

Anti-CD20 mAb



Approuvé en Europe et aux États-Unis pour le traitement des patients adultes* atteints de NMOSD dont le test est positif pour AQP4-IgG³⁻¹⁰



Approuvé au Japon ;
utilisé hors indication
dans de nombreux
pays¹



*Le satralizumab est également approuvé par l'EMA chez les patients adolescents à partir de 12 ans.

AQP4-IgG, aquaporin-4 immunoglobuline G ; IL, interleukine ; mAb, anticorps monoclonal ; NMOSD, trouble du spectre de la neuromyéélite optique.

1. Kümpfel T, et al. *J Neurol.* 2024;271:141–76 ; 2. Oh J and Levy M. *Neurol Res Int.* 2012;2012:460825 ; 3. FDA. IP de l'éculizumab. 2024 ; 4. EMA. RCP de l'éculizumab. 2023 ;

5. FDA. IP de l'inébilizumab. 2020 ; 6. EMA. RCP de l'inébilizumab. 2024 ; 7. FDA. IP du ravulizumab. 2024 ; 8. EMA. RCP du ravulizumab. 2023 ; 9. FDA. IP du satralizumab.

2022 ; 10. EMA. RCP du satralizumab. 2023. Tous les IP disponibles sur : www.accessdata.fda.gov/scripts/cder/daf/index.cfm.

Tous les SPC disponibles sur : www.ema.europa.eu/en/medicines. Tous consultés le 16 mai 2024.